ФАРМАКОЛОГИЯ СЕРДЕЧНО-СОСУДИСТОЙ СИСТЕМЫ

ХРОНИЧЕСКОЕ ПРИМЕНЕНИЕ БЛОКАТОРА ТРАНСПОРТЕРА СЕРОТОНИНА (ФЛУОКСЕТИНА) УМЕНЬШАЕТ СТЕПЕНЬ РАЗВИТИЯ МОНОКРОТАЛИНОВОЙ ФОРМЫ ЛЕГОЧНОЙ ГИПЕРТЕНЗИИ У КРЫС

В. В. Кожевникова, Н. А. Медведева[1]

Изучали влияние хронического применения блокатора транспортера серотонина флуоксетина на степень развития монокроталиновой формы легочной гипертензии у крыс. Показали, что хроническое блокирование транспортера серотонина приводит к уменьшению гипертрофии правого желудочка сердца и толщины стенки легочных сосудов, что свидетельствует об уменьшении симптомов проявления легочной гипертензии.

Ключевые слова: монокроталиновая форма легочной гипертензии, флуоксетин, транспортер серотонина, крысы

ВВЕДЕНИЕ

Легочная гипертензия (ЛГ) — тяжелое заболевание, плохо поддающееся лечению, характеризуется увеличением давления в малом круге кровообращения, ремоделингом легочных сосудов и гипертрофией правых отделов сердца, что приводит к дыхательной и сердечной недостаточности. При нормальном легочном кровообращении низкий сосудистый тонус регулируется путем поддержания баланса между эффектами вазодилататоров/антипролиферативных агентов и вазоконстрикторов/комитогенов [3, 8]. Одним из веществ, способных модулировать тонус сосудов и оказывать митогенное действие на гладкомышечные клетки, является серотонин. Следует отметить, что способность серотонина запускать митогенные и ко-митогенные реакции в гладкомышечных клетках сопряжена с его интернализацией, опосредованной через специфический транспортер серотонина [14, 15]. Вместе с тем вопрос о вкладе транспортера серотонина в патогенез легочной гипертензии остается открытым. В настоящее время активно изучается действие блокаторов транспорта серотонина на развитие легочной гипертензии на различных объектах исследования [4, 9, 10]. Эти работы предполагают возможность применения в будущем блокаторов транспорта серотонина для лечения легочной гипертензии. В связи с изложенным представленная работа была направлена на изучение влияния хронического применения блокатора транспорта серотонина — флуоксетина — на развитие легочной гипертензии, вызванной у крыс введением монокроталина.

[1] Кафедра физиологии человека и животных (зав. — проф. А. А. Каменский) Биологического факультета МГУ им. М. В. Ломоносова, Москва, Воробьевы горы, стр. 1, корп. 12.

МЕТОДЫ ИССЛЕДОВАНИЯ

Работа выполнена на 32 половозрелых крысах самцах линии Вистар массой 150 – 200 г. Для создания физиологической модели ЛГ 17 животным подкожно под эфирным наркозом инъецировали спиртово-водный раствор алкалоида монокроталина (МКТ) в дозе 60 мг/кг в объеме 0,5 мл, остальным животным вводили 60 % спиртовый раствор в том же объеме [1, 5]. Через неделю каждая из этих двух групп крыс была разделена в свою очередь также на две группы: крысы первой группы получали флуоксетин при помощи желудочного катетера в дозе 10 мг/кг в сутки, крысы второй группы получали питьевую воду без флуоксетина [10]. Таким образом, через 4 недели после инъекции МКТ в физиологический эксперимент вступали 4 группы животных: контроль-контроль (К-К), контроль-флуоксетин (К-Ф), МКТ-контроль (МКТ-К) и МКТ-флуоксетин (МКТ-Ф).

Степень развития ЛГ оценивали по гипертрофии правого желудочка сердца и степени утолщения стенки легочного сосуда. Для этого у декапитированных животных извлекали сердце, промывали его и проводили взвешивание. Оценивали массу правого желудочка, отнесенную к массе животного [2, 16]. Для изучения гипертрофии стенки легочного сосуда ответвление легочной артерии второго порядка из левого легкого заключали в эпон 815. Затем делали тонкие поперечные срезы и фотографировали полученные образцы. Также производили измерения массы самих животных 1 раз в неделю и перед экспериментом.

Данные представлены в виде средних значений $\pm \mu$ ($\mu = SEM/\sqrt{n}$, где μ — стандартная ошибка среднего, SEM — стандартное отклонение, n — количество аргументов). Обработку данных проводили с помощью программы Statistica 6.0, достоверность полученных

© 2007 Коллектив авторов

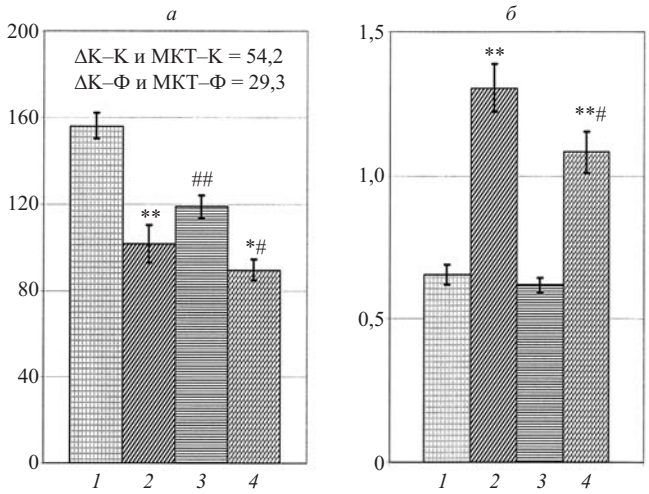

Рис. 1. Прирост массы животных за 4 недели эксперимента (*а*) и соотношение $m_{пр.\ ж.}/m_{крысы}$ (*б*) групп животных К-К, МКТ-К, К-Ф и МКТ-Ф.

По оси ординат: *а* — дельта массы животных в граммах; *б* — соотношение $m_{пр.\ ж}/m_{крысы}$. *1* — К-К, *2* — МКТ-К, *3* — К-Ф, *4* — МКТ-Ф, Отличия достоверны: МКТ групп по сравнению с соответствующими контрольными группами при: * — $p < 0{,}01$, ** — $p < 0{,}001$; групп животных, которым ежедневно внутрижелудочно вводили воду или раствор флуоксетина при: # — $p < 0{,}05$, ## — $p < 0{,}001$.

результатов оценивали по непараметрическому критерию Манна-Уитни. Различия считали достоверными при $p < 0{,}05$.

РЕЗУЛЬТАТЫ И ИХ ОБСУЖДЕНИЕ

Развитие монокроталиновой легочной гипертензии сопровождается уменьшением прироста массы животных по сравнению с возрастным контролем. В группе животных МКТ-К прирост массы животных в среднем по 7 опытам составил 101,9 ± 8,8 г, что достоверно меньше, чем в группе животных К-К, где он составил 156,1 ± 5,8 г ($p < 0{,}001$). Хроническое применение флуоксетина уменьшило разницу в приросте массы животных между контрольной и гипертензивной группами в 1,85 раза (рис. 1, *а*). Следует отметить, что флуоксетин как таковой вызывал уменьшение массы животных как контрольной, так и гипертензивной групп, что соответствует литературным данным.

Одним из главных признаков, указывающих на развитие легочной гипертензии, является гипертрофия правого желудочка сердца, поэтому в нашей работе оценивалась масса правого желудочка, отнесенная к массе тела животного. Было выбрано именно это отношение, так как было показано, что развитие легочной гипертензии и введение флуоксетина влияло на прирост массы животных в ходе эксперимента (см. выше). Соотношение $m_{пр.\ ж.}/m_{крысы}$ животных из группы МКТ-К (1,305 ± 0,084 у. е.) было достоверно выше, чем тот же параметр животных из группы К-К (0,655 ± 0,034 у. е.), $p < 0{,}001$. Хроническое введение флуоксетина привело к достоверному уменьшению соотношения $m_{пр.\ ж.}/m_{крысы}$ в группе МКТ-Ф по сравнению с группой МКТ-К ($p < 0{,}05$), в то время как между контрольными группами различий не наблюдалось (рис. 1, *б*). Таким образом, хроническое применение флуоксетина способствовало уменьшению степени гипертрофии правого желудочка сердца у крыс с монокроталиновой ЛГ.

Другим признаком, указывающим на развитие заболевания, является гипертрофия сосудистой стенки, которая в нашей работе оценивалась по толщине поперечного среза ответвления второго порядка легочной артерии. Микрофотографии поперечных срезов исследуемых групп животных приведены на рис. 2. Показано, что толщина стенки легочных сосудов с внешним диаметром 100 мкм у животных группы МКТ-К была в 2 раза больше толщины стенки легочных сосудов того же диаметра у животных группы К-К (36,08 ± 1,52 мкм и 17,31 ± 1,35 мкм соответственно) ($p < 0{,}001$). При сравнении толщины стенки легочных сосудов между группами, которым ежедневно внутрижелудочно вводили флуоксетин, эти различия были выражены в меньшей степени и составляли 1,6 раза. Так, толщина стенки легочных сосудов с внешним диаметром 200 мкм у животных группы МКТ-Ф составила 24,03 ± 1,35 мкм, в то время как толщина стенки легочных сосудов того же диаметра у животных группы К-Ф была 14,98 ± 1,06 мкм ($p < 0{,}001$). Таким образом, легочная гипертензия вызывает гипертрофию сосудистой стенки. Хроническое внутрижелудочное введение флуоксетина достоверно уменьшает степень гипертрофии сосудистой стенки у животных с монокроталиновой ЛГ и не влияет на толщину стенки легочных сосудов контрольных животных.

Легочная гипертензия — заболевание, которое характеризуется увеличением давления в малом круге кровообращения и гипертрофией правого желудочка сердца. В нашем исследовании была использована монокроталиновая модель ЛГ. Одним из основных изменений, наблюдаемых в сердечно-сосудистой системе животных с различными моделями ЛГ, является гипертрофия правого желудочка сердца, или “легочное сердце”. Полученные значения гипертрофии для крыс, входящих в группу МКТ-К, совпадали с данными, полученными нами раннее и описанными в литературе [1, 2, 5, 6, 11, 16]. В нашей работе показано, что хроническое введение флуоксетина достоверно снижало развитие гипертрофии правого желудочка сердца крыс с монокроталиновой формой ЛГ. Ранее действие флуоксетина на гипертрофию правого желудочка сердца изучалось только на гипоксической модели ЛГ у мышей [10]. Таким образом, наши результаты указывают на то, что хроническое ингибирование транспортера серотонина приводит к уменьшению развития гипертрофии правого желудочка сердца у крыс с монокроталиновой ЛГ, т.е. уменьшению симптомов данного заболевания.

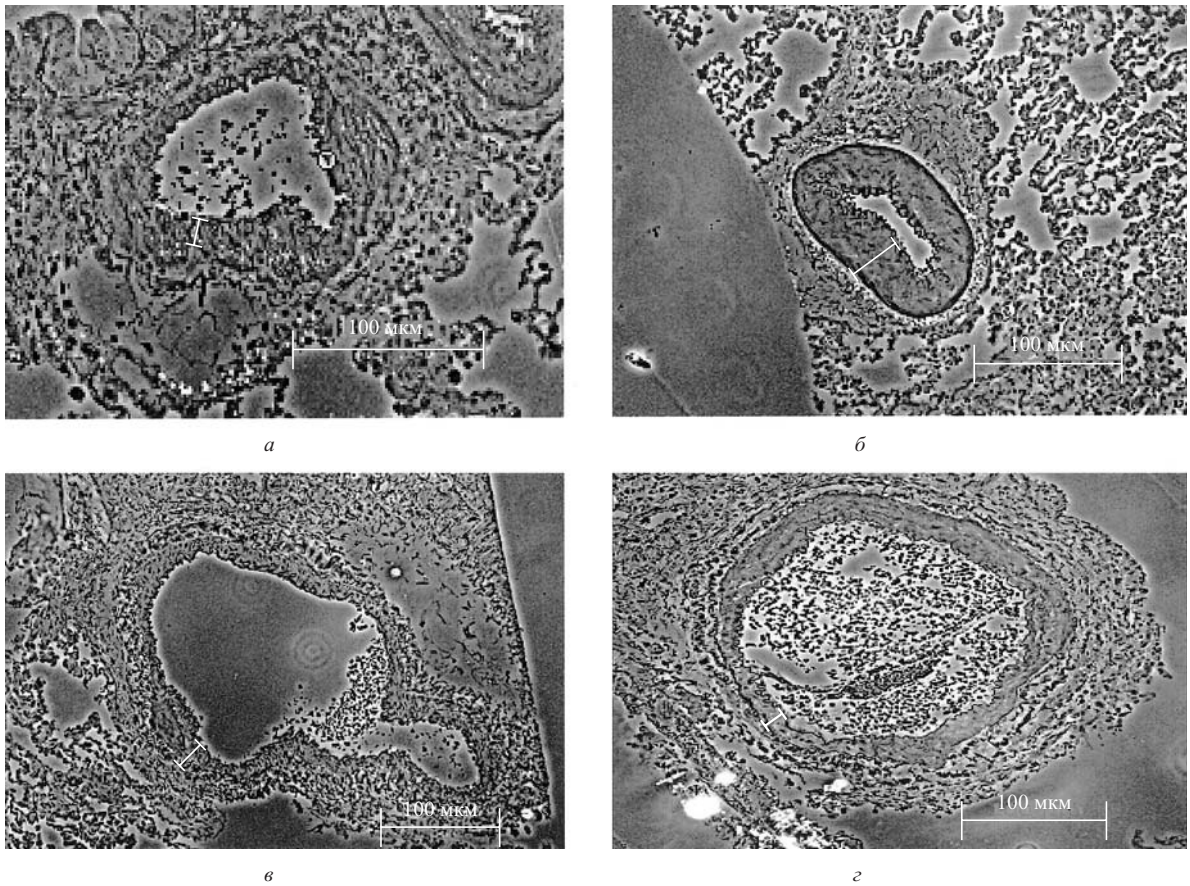

Рис. 2. Микрофотографии поперечных срезов легочных артерий всех экспериментальных групп животных, *а* — группа контроль-контроль, *б* — монокроталин-контроль, *в* — контроль-флуоксетин, *г* — монокроталин-флуоксетин.

Исследование массы животных с монокроталиновой ЛГ выявило уменьшение этого показателя в ходе развития заболевания, что можно также рассматривать как один из показателей развития изучаемой патологии. Подобные данные встречаются в ряде работ, посвященных изучению патогенеза легочной гипертензии [6, 11]. Интересно отметить, что хроническое внутрижелудочное введение флуоксетина способствует уменьшению как массы животных с ЛГ, так и контрольных крыс. По-видимому, в этом случае снижение массы обусловлено анорексигенными свойствами флуоксетина, которые были описаны ранее [12].

При ЛГ происходит изменение диаметра просвета сосуда, которое начинается с пролиферации гладкомышечных клеток и приводит впоследствии к гипертрофии гладких мышц средней оболочки сосудов [13]. Современные исследования показали, что одним из веществ, участвующих в регуляции пролиферации гладкомышечных клеток, является серотонин. Митогенное действие 5-HT инициируется путем “закачки” серотонина внутрь клетки с помощью специфического транспортера и реализуется с участием NADPHоксидазы и ERK1/ERK2-киназ. Фосфорилированная форма ERK1/ERK2-киназ транспортируется в клеточное ядро, где способствует связыванию ДНК с транскрипционными факторами и, следовательно, увеличивает экспрессию факторов, играющих важную роль в регуляции клеточного цикла — циклина D1, D2, D3 [7, 14, 15]. В нашей работе показано, что длительное применение флуоксетина достоверно уменьшает гипертрофию сосудистой стенки крыс с монокроталиновой формой ЛГ. Подобный эффект был описан для мышей с гипоксической формой ЛГ. Кроме того, показано уменьшение доли артерий мышечного типа у крыс с монокроталиновой формой ЛГ, уменьшение гиперплазии гладкомышечных клеток легочных сосудов в культуре, полученной из легких пациентов со спонтанной и вторичной ЛГ, при применении флуоксетина и циталопрама [4, 8, 9].

ВЫВОДЫ

1. Хроническое применение флуоксетина уменьшает развитие гипертрофии правого желудочка сердца крыс с монокроталиновой формой легочной гипертензии.

2. Степень гипертрофии стенки сосудов малого круга кровообращения животных с монокроталиновой формой легочной гипертензии снижается при хроническом применении флуоксетина.

3. Хроническая блокада транспортера серотонина приводит к ослаблению симптомов легочной гипертензии, вызванной инъекцией монокроталина у крыс.

ЛИТЕРАТУРА

1. М. П. Давыдова, А. В. Постников, Л. В. Дьяконов, О. В. Любитский, *Росс. физиол. ж. им. И. М. Сеченова*, **89**(12), 1516 – 1522 (2003).
2. L. Chem, X. T. Gan, J. V. Haist, et al., *The Journal of Pharmacology and Experimental Therapeutics*, **298**(2), 469 – 476 (2001).
3. A. P. Fishman, *Chest*, **1114**(3), 242 – 247 (1998).
4. C. Guignabert, B. Raffestin, R. Benferhat, et al., *Cerc.*, **111**, 2812 – 2819 (2005).
5. K. M. Ito, M. Sato, K. Ushijima, et al., *Am. J. Physiol. Heart Circ. Physiol.*, **279**(4), H1786 – H1795 (2000).
6. S. Z. Kim, W. C. Kyung, and H. K. Suhn, *Am. J. Physiol.*, **277**(46), 2280 – 2289 (1999).
7. Y. Liu, Y. J. Suzuki, R. M. Day, and B. L. Fanburg, *Circ. Res.*, **95**, 579 – 586 (2004).
8. M. R. MacLean, *J. Lab. Clin. Med.*, **134**, 105 – 114 (1999).
9. E. Marcos, E. Fadel, O. Sanchez, et al., *Circ. Res.*, **94**, 1263 – 1270 (2004).
10. E. Marcos, S. Adnot, M. H. Pham, et al., *Am. J. Respir. Crit. Care Med.*, **168**, 487 – 493 (2003).
11. R. Mathew and G. A. Zeballos, *Cardiovasc. Res.*, **30**, 739 – 746 (1995).
12. R. J. Placidi, P. C. Chandler, K. D. Oswakd, et al., *Int. J. Eat Disord.*, **36**(3), 328 – 341 (2004).
13. P. M. Russo-Magno and N. S. Hill, *Hoap. Pract.*, **36**(3), 29 – 32, 37 – 40 (2001).
14. D. Song, H. Wang, S. Wang, and X. Zhang, *Acta Pharmacologica Sinica*, **26**(5), 563 – 567 (2005).
15. Y. J. Suzuki, R. M. Day, C. C. Tan, et al., *J. Biol. Chem.*, **278**(19), 17525 – 17531 (2003).
16. R. J. Van Suylen, J. F. M. Smits, and M. J. A. P. Daemen, *Am. J. Respir. Crit. Care Med.*, **157**, 1423 – 1428 (1998).

Поступила 20.04.07

CHRONIC ADMINISTRATION OF SEROTONIN TRANSPORT INHIBITOR (FLUOXETINE) DECREASES MONOCROTALINE-INDUCED PULMONARY HYPERTENSION IN RATS

V. V. Kozhevnikova and N. A. Medvedeva

Department of Human and Animal physiology, department of Biology, Moscow State University, Vorob'evy gory 1/12, Moscow, 119899, Russia

The effect of a chronic fluoxetine treatment on the development of monocrotaline-induced pulmonary hypertension has been studied in rats. It was found that fluoxetine decreased right ventricular hypertrophy and reduces pulmonary vessels thickness. These results suggest that chronic fluoxetine treatment càn lead to a decrease in the manifestation of pulmonary hypertension symptoms.